

# White Paper: Interventionelle MRT: Status Quo und Entwicklungspotenzial unter ökonomischen Perspektiven, Teil 1: Generelle Anwendungen

## White Paper: Interventional MRI: Current Status and Potential for Development Considering Economic Perspectives, Part 1: General Application

Autoren (alphabetische Reihenfolge)

Jörg Barkhausen<sup>1</sup>, Thomas Kahn<sup>2</sup>, Gabriele A. Krombach<sup>3</sup>, Christiane K. Kuhl<sup>4</sup>, Joachim Lotz<sup>5</sup>, David Maintz<sup>6</sup>, Jens Ricke<sup>7</sup>, Stefan O. Schönberg<sup>8</sup>, Thomas J. Vogl<sup>9</sup>, Frank K. Wacker<sup>10</sup>

Konferenz der Lehrstuhlinhaber für Radiologie (KLR)

G. Adam, G. Antoch, J. Barkhausen, M. Beer, T. Bley, A. Bücker, C. Düber, M. Forsting, B. Hamm, K. Hauenstein, W. Heindel, N. Hosten, O. Jansen, T. Kahn, H. U. Kauczor, G. A. Krombach, C. Kuhl, M. Langer, M. Laniado, J. Lotz, A. Mahnken, D. Maintz, K. Nikolaou, M. Reiser, J. Ricke, E. Rummeny, H. Schild, S. Schönberg, R. P. Spielmann, C. Stroszczyński, U. Teichgräber, M. Uder, T. J. Vogl, F. K. Wacker

### Institute

- 1 Department of Radiology and Nuclear Medicine, University Hospital Schleswig Holstein Luebeck Campus, Germany
- 2 Clinic and Policlinic for Diagnostic and Interventional Radiology, Leipzig, Germany
- 3 Department of Radiology, University Hospital Giessen, Justus Liebig University, Giessen, Germany
- 4 Department of Diagnostic and Interventional Radiology, University Hospital RWTH Aachen, Germany
- 5 Institute for Diagnostic and Interventional Radiology, Georg-August-University Goettingen, Germany
- 6 Department of Radiology, University Hospital of Cologne, Cologne, Germany
- 7 Department of Radiology and Nuclear Medicine, University Hospital Magdeburg, Germany
- 8 Institute of Clinical Radiology and Nuclear Medicine, University Medical Center Mannheim, Medical Faculty Mannheim, University of Heidelberg, Mannheim, Germany
- 9 Department of Diagnostic and Interventional Radiology, University Hospital Frankfurt, Germany
- 10 Department for Diagnostic and Interventional Radiology, Hannover Medical School, Hannover, Germany

### Key words

interventional MRI, MR-guided biopsy, MR-guided ablation, MR-guided endovascular procedures

eingereicht 20.10.2016

akzeptiert 12.04.2017

### Bibliografie

DOI <https://doi.org/10.1055/s-0043-110011>

Online-Publikation: 2017 | Fortschr Röntgenstr 2017; 189: 611–623 © Georg Thieme Verlag KG, Stuttgart · New York, ISSN 1438-9029

### Korrespondenzadresse

Prof. Gabriele A. Krombach  
Department of Radiology  
University Hospital Giessen, Justus Liebig University Giessen,  
Klinikstraße 33, 35392 Giessen, Germany  
Tel.: ++49/6 41/98 54 18 00  
Fax: ++49/6 41/98 54 18 09  
[gabriele.krombach@uniklinikum-giessen.de](mailto:gabriele.krombach@uniklinikum-giessen.de)

### ZUSAMMENFASSUNG

**Hintergrund** Die MRT ist aufgrund des hohen intrinsischen Weichteilkontrasts, der Möglichkeit der multiplanaren Bildakquisition und der Messung physiologischer Parameter (Fluss, Perfusion, Bewegung etc.) für Steuerung und Überwachung von Interventionen attraktiv.

**Methoden** Diese Arbeit beschreibt den derzeitigen Stellenwert der interventionellen MRT in der klinischen Routine und die Entwicklungsperspektiven.

**Ergebnisse** Der hohe Aufwand, Überwachungssysteme und MR-sichere Instrumente zu entwickeln, hat trotz der Vorteile dazu geführt, dass diese Methode sich zunächst nur für Indikationen etablieren konnte, die ihrerseits mittels anderer Modalitäten nicht durchgeführt werden können. So wird die interventionelle MRT seit Dekaden für die Biopsie von MR-suspekten Veränderungen in der Brust eingesetzt. Derzeit wird die MRT in ähnlicher Weise für die Prostata etabliert: die

Blindbiopsie ist meistens bereits durch die MR-geführte gezielte Probenentnahme oder zumindest durch die Fusion von MR-Aufnahmen mit dem Ultraschall ersetzt. Kardiovaskuläre Interventionen werden an einigen Zentren bereits in der Routine zur Ablation bei Vorhofflimmern MR-gesteuert durchgeführt.

**Schlussfolgerung** Die interventionelle MRT ist für eine Vielzahl von Indikationen bereits in der klinischen Routine etabliert. Aufgrund der Vorteile des Verfahrens im Vergleich zu anderen Techniken ist eine weitere Ausweitung des Einsatzes der interventionellen MRT in Zukunft zu erwarten.

#### Kernaussagen

- Aufgrund des hohen technischen Aufwands sind Interventionen unter MRT-Kontrolle langfristig nur für Bereiche sinnvoll, für welche die MRT die Intervention entweder erst ermöglicht oder in entscheidendem Maße verbessert.
- Die Mammabiopsie von anderweitig nicht detektierbaren Zielläsionen ist seit langem in der klinischen Routine etabliert. Die Prostatabiopsie wird momentan aus ähnlichen Gründen in die klinische Routine eingeführt. Andere Verfahren wie der MRT-gesteuerte fokussierte Ultraschall für die Behandlung von Uterusmyomen oder die Tumorablation von Metastasen stellen Alternativverfahren zu anderen Techniken dar und werden vielerorts angeboten.
- Endovaskuläre MR-geführte Interventionen bieten für etliche Indikationen Vorteile, und konnten für die Behandlung von Kindern mit angeborenen Herzfehlern und zur Vorhofablation bereits an einzelnen Zentren klinisch etabliert werden. Eine Ausweitung ist zukünftig zu erwarten.

#### Zitierweise

- Barkhausen J, Kahn T, Krombach GA et al. White Paper: Interventional MRI: Current Status and Potential for Development Considering Economic Perspectives, Part 1: General Application. *Fortschr Röntgenstr* 2017; 189: 611–623

#### ABSTRACT

**Background** MRI is attractive for the guiding and monitoring of interventional procedures due to its high intrinsic soft tissue contrast and the possibility to measure physiologic parameter like flow and cardiac function.

**Method** The current status of interventional MRI for the clinical routine was analyzed.

**Results** The effort needed for the development of MR-safe monitoring systems and instruments initially resulted in the application of interventional MRI only for procedures that could not be performed by other means. Accordingly, biopsy of lesions in the breast, which are not detectable by other modalities, has been performed under MRI guidance for decades. Currently, biopsies of the prostate under MRI guidance are established in a similar fashion. At many sites blind biopsy has already been replaced by MR-guided biopsy or at least by the fusion of MR images with ultrasound. Cardiovascular interventions are performed at several centers for ablation as a treatment for atrial fibrillation.

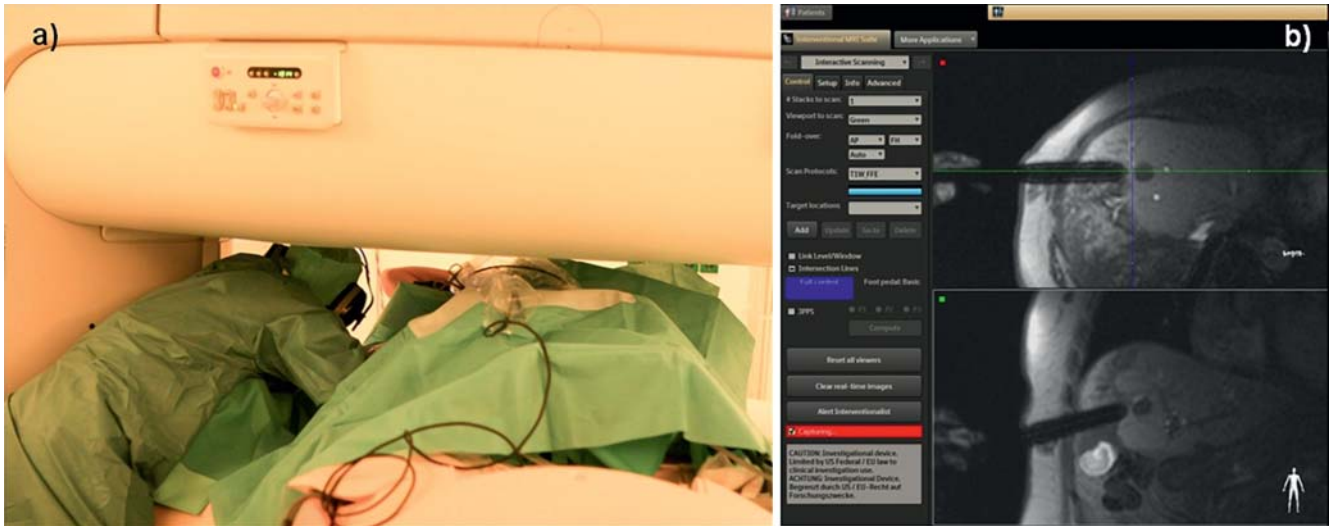
**Conclusion** Interventional MRI has been established in the clinical routine for a variety of indications. Broader application can be expected in the clinical routine in the future owing to the multiple advantages compared to other techniques.

## Einleitung

Die MRT besitzt einen intrinsisch hohen Weichteilkontrast und bietet die Möglichkeit, physiologische Parameter wie Blutfluss (Flussgeschwindigkeit und Flussvolumen), Diffusion, Temperatur und Bewegung zu messen. Sie ist bereits unmittelbar nach ihrer Einführung in die klinische Routine in den 80er-Jahren auch für die Steuerung und Überwachung interventioneller Eingriffe herangezogen worden. Im Gegensatz zu den Schnittbildverfahren CT oder Ultraschall kann die MRT jedoch nicht ohne einen erheblichen technischen Aufwand zur Steuerung von Interventionen eingesetzt werden: Aufgrund des störenden Einflusses des starken Hauptmagnetfeldes und der elektromagnetischen Wechselfelder erfordert die interventionelle Überwachung des Patienten durch Messung von EKG-Signalen, Sauerstoffsättigung oder Blutdruck den Einsatz spezieller Messgeräte. Diese Überwachungssysteme dürfen die MR-Messung selbst nicht stören und müssen außerdem MR-sicher sein (gemäß DIN EN 62 570:2010–05). Die Liste dieser Anforderungen an Überwachungsgeräte zeigt bereits den Entwicklungsaufwand, wobei angemessene Überwachungsgeräte nur eine der für MRT-Interventionen notwendigen Komponenten darstellen.

Alle eingesetzten Katheter und Instrumente müssen neben der MR-Sicherheit ebenfalls auf diese Modalität abgestimmt sein. Um

die MR-Sicherheit zu erreichen, muss auf Metall größtenteils verzichtet werden, da dieses in Abhängigkeit von Länge und Ausrichtung zum Hauptmagnetfeld aufheizen und hierdurch sogar zu Verbrennungen führen kann [1]. Festigkeit und Torsionsstabilität von Kathetern oder Führungsdrähten ohne Versteifung durch Metall zu erreichen, stellt eine technische Herausforderung dar. Bei Nadeln stellt die Bruchfestigkeit eine der für MR-sichere Ausführungen schwerer erreichbaren Eigenschaften dar. Instrumente müssen darüber hinaus gut darstellbar sein, ohne die unmittelbar angrenzenden Strukturen durch Artefakte zu überlagern. Die Spitze muss jeweils unmittelbar erkennbar und vom Schaft zweifelsfrei zu differenzieren sein, da die MRT als Schnittbildverfahren auch bei der Steuerung von Interventionen üblicherweise Einzelschichten benutzt und nicht, wie Durchleuchtung oder Angiografie, Projektionsaufnahmen. Hierdurch wird es notwendig, eindeutig erkennen zu können, ob die Instrumentenspitze sich in der Schicht befindet oder ob lediglich der Schaft die Schicht passiert. Biegbare Instrumente müssen durch eine differenzierte Kennzeichnung des Schaftes erkennen lassen, ob ein distaler oder proximaler Schaftanteil in einer gegebenen Schicht dargestellt wird. Um interventionelle Instrumente CE-zertifizieren zu lassen, ist neben der MR-Sicherheit gefordert, dass diese auch unter Durchleuchtung sichtbar sind. Dies ist notwendig, um sicherzustellen, dass bei einem notwendigen Abbruch der MR-Steuerung ein Aus-



► **Abb. 1** MR geführte Radiofrequenzablation (RFA) einer Lebermetastase. **a** Eine offene Gerätekonfiguration bieten dem Patienten und dem Interventionalisten ausreichend Platz für den Eingriff. **b** Interaktives Programm zur Planung und Monitoring des Eingriffes. Die Abbildung der Nadel in 2 Ebenen ermöglicht zielgenaue Positionierung.

weichen auf die Durchleuchtung möglich ist – mindestens um die Katheter oder Instrumente aus dem Körper zu bergen. Diese Anforderungen stellen hohe Ansprüche an die Entwicklung und Fertigung von Kathetern, Führungsdrähten und anderen Instrumenten. Der Bildsteuerung mittels MRT steht die Möglichkeit gegenüber, Interventionen mittels anderer Modalitäten wie Ultraschall, Durchleuchtung oder CT zu steuern. Interventionalisten können hier aus einer Fülle von verfügbaren Instrumenten auswählen und die Interventionsumgebung ist hinsichtlich der Patientenüberwachung unkompliziert.

Aus diesem Grund kam der Transfer der interventionellen MRT aus tierexperimentellen Anwendungen in die klinische Routine lange Zeit nicht zustande. Auf der anderen Seite bietet die MRT Möglichkeiten der Zieldarstellung und der Interventionssteuerung, die mit keiner anderen Technik erreicht werden können. Gute Beispiele hierfür sind die Biopsie von Herden in der Brust, die mittels Ultraschall oder Mammografie nicht darstellbar sind und die Laserablation von Tumoren in der Leber mit MR-Monitoring der Region mit erfolgreich erzielter Temperaturerhöhung. Für diese Indikationen ist die interventionelle MRT längst klinische Routine. Ähnliche Vorteile für viele andere Indikationen, die nur mittels der interventionellen MRT ausgeführt werden können, rechtfertigen den hohen Entwicklungsaufwand. Für die Einführung in die klinische Routine ist dann entscheidend, ob die erzielbaren Erlöse es erlauben, das Verfahren kostendeckend anzubieten. Im Rahmen einer derartigen Analyse müssen alle Gesichtspunkte einer DRG-Abrechnung berücksichtigt werden. In dieser Übersicht werden zunächst Techniken der interventionellen MRT und derzeitige Indikationsfelder beschrieben. Zum Abschluss werden neue Entwicklungsperspektiven aufgezeigt und neue Anwendungsfelder vorgestellt.

## Interstitielle Freihandeingriffe am offenen Magneten

Ein offenes Design des MR-Scanners bietet einen verbesserten Patientenzugang und ermöglicht so eine Intervention am Patienten in fluoroskopischer Technik [2, 3]. Dadurch sind keine dedizierten Stereotaxie- und Robotic-Systeme nötig, und die Intervention kann in sogenannter Freihandtechnik erfolgen (► **Abb. 1**).

Für eine schnelle Einstellung und Planung verschiedener Ebenen stehen interaktive Programme zur Verfügung. Ein am Scanner platzierter Bildschirm erlaubt das Monitoring der Intervention. Die Interventionssequenz ist so zusammengestellt, dass sie als Einzelschicht die Zielläsion mit optimalem Kontrast darstellt und im Sekundentakt ein komplettes Bild akquiriert. Eine Interventionsführung in zwei Raumrichtungen erlaubt eine sichere und einfache Ausrichtung der Nadel, da Abweichungen aus der einen Ebene in der anderen erkannt werden und somit unmittelbar zu korrigieren sind [4].

Das Diagnostik- bzw. Therapiespektrum ist breit und beinhaltet unterschiedlichste interstitielle perkutane Eingriffe: Das Verfahren wird derzeit für die periradikuläre Therapie (PRT), intraabdominelle Drainageanlagen einschließlich der Sonderform des Nephrostomas, diagnostische Biopsien von unklaren Läsionen vor allem der Mamma und Leber, sowie für die lokale Ablation maligner hepatischer und renaler Raumforderungen eingesetzt [5–9]. Parallel existiert für diese Art der Eingriffe mittels der MRT ein zur CT analoges Vorgehen, bei dem die Bewegung der Instrumente nicht interaktiv überwacht, sondern jeweils gezielt geplante Bewegungen der Instrumente mittels wenigen Einzelschichten kontrolliert werden [10–12]. Diese Technik kann zwar auch für interstitielle Interventionen schwer erreichbarer Ziele eingesetzt werden, der Aufwand, diese zu erreichen, ist jedoch höher als mittels direkter Kontrolle der Instrumentenführung. Die fehlende Strahlenexposition ist generell für jüngere Patienten ein entscheidender Vorteil gegenüber der CT-gestützten Punk-

tion. Hier muss die MR-geführte Intervention sich mit dem Ultraschall vergleichen lassen. Auch kleinste Läsionen können aufgrund des hohen Weichteilkontrasts der MRT-Bildgebung eindeutig abgegrenzt werden. Für Punktionen der Mamma hat sich wie unten beschrieben längst etabliert, nur solche Läsionen MR-geführt zu biopsieren, die mit anderen Modalitäten nicht darstellbar sind [12]. Dieser Vorteil hat die flächendeckende klinische Anwendung der Technik bewirkt. Die multiplanare Schichtführung erlaubt auch die Punktion von schwer zugänglichen Zielgebieten in subdiaphragmaler Lage. Dies ist ein großer Vorteil, der jedoch mit geübter Hand auch unter Anwendung von CT oder Ultraschall abgebildet werden kann.

Nachteilig ist derzeit die limitierte Anzahl an offenen MRT-Geräten und die unzureichende Unterstützung durch die Industrie. Eine Produktpalette MR-kompatibler Interventionsinstrumente ist nur bedingt im Angebot. Technische Grundlagen der MR-geführten Intervention sind nicht selbsterklärend und müssen entsprechend vermittelt werden. Deshalb ist zur Weiterentwicklung und Verbreitung der Methode eine enge Kooperation mit der Industrie und die Weiterentwicklung geeigneter MRT-Geräte zwingend erforderlich. Um dies zu erreichen, bedarf es klarer Indikationen wie am Beispiel der Mammabiopsie erkennbar ist. Derzeit erfolgen die meisten MR-gesteuerten Interventionen nicht an offenen Geräten, wie auch in dem Abschnitt „Navigation“ dargelegt.

## Biopsien der Prostata

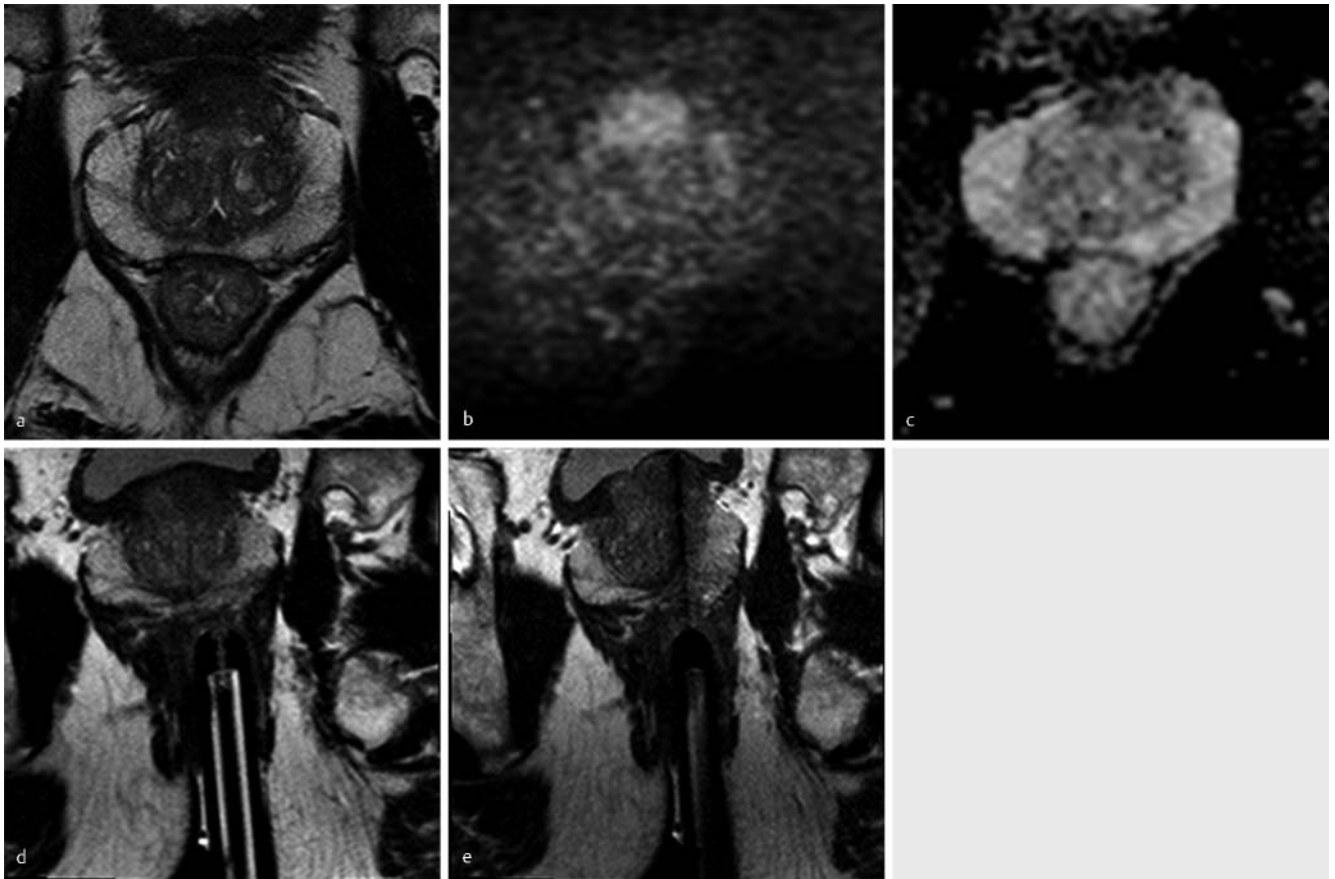
Das Standardverfahren zur Diagnostik des Prostatakarzinoms ist die transrektale ultraschallgeführte (TRUS) Fächerbiopsie der Prostata. Dabei bezieht sich der Begriff „ultraschallgeführt“ auf die Zielsetzung, die Prostata als Organ in bestimmten Abschnitten zu treffen – ein konkretes, im Ultraschall sichtbares Ziel liegt in aller Regel nicht vor. Bei wiederholt negativer TRUS wird zunehmend die sogenannte Sättigungsbiopsie durchgeführt, bei der das Organ systematisch „durchpunktiert“ wird, um ein Prostatakarzinom zu finden. Die Detektionsrate für Prostatakarzinome liegt für die TRUS je nach Patientenselektion zwischen 22 und 56%, wobei bis zu 40% der so diagnostizierten Karzinome einen Gleason-Score von  $\leq 6$  aufweisen, d. h. nach aktueller Deutung biologisch/prognostisch wenig relevant sind. Speziell Prostatakarzinome im anterioren Stroma, der anterioren Übergangszone, der lateralen peripheren Zone sowie weit apikal und basal gelegene Prostatakarzinome entziehen sich der Diagnostik durch TRUS [13–15]. Die multiparametrische MRT der Prostata bietet demgegenüber mehrere entscheidende Vorteile: Sie erlaubt die Detektion biologisch signifikanter Prostatakarzinome (Gleason  $> 6$ ) mit deutlich höherer Sicherheit als die TRUS, mit publizierten Sensitivitätsraten von bis zu 94%. Mit zunehmendem Verständnis für die Problematik der Überdiagnose und Übertherapie biologisch weniger relevanter Prostatakarzinome wird zwischenzeitlich als weiterer wesentlicher Vorteil der Prostata-MRT verstanden, dass sie eine im Vergleich zur konventionellen Vorgehensweise erheblich niedrigere Sensitivität für biologisch (prognostisch) irrelevante Karzinome aufweist. Zuletzt ist zumindest zu erwähnen, dass die MRT nicht invasiv vorgeht [16–22].

Der Einsatz der MRT zur Abklärung ansteigender PSA-Werte nach negativer TRUS wurde mittlerweile in die Leitlinien aufgenommen. Aufgrund ihrer oben dargelegten Empfindlichkeit für biologisch bedeutsame Prostatakarzinome wird derzeit diskutiert, die MRT auch für die aktive Überwachung („active surveillance“) in die Leitlinien aufzunehmen. Nach einigen kürzlich publizierten größeren Studien ist abzusehen, dass sich im Hinblick auf die Diagnostik des Prostatakarzinoms ein grundsätzlicher Paradigmenwechsel abzeichnet und die MRT zur Primärdiagnostik bei Patienten mit ansteigendem PSA anstelle der TRUS eingesetzt wird – um die Diagnostik biologisch relevanter Prostatakarzinome zu erhöhen, aber eben auch, um die Zahl der sonst per Blindbiopsie ermittelten biologisch nicht relevanten Prostatakarzinome zu reduzieren [23].

Sind in der mpMRT (multiparametrischen MRT) suspekte Herde nachzuweisen, ist eine histologische Sicherung zur weiteren Behandlungsplanung notwendig. Diese Sicherung kann und sollte über eine MR-geführte Prostatabiopsie erfolgen. Mit dem Verweis auf geringe Verfügbarkeit und hohe Kosten wird anstelle der direkten, MR-geführten Prostatabiopsie die „MRT/US Fusions-Biopsie“ propagiert. Bei diesem Verfahren wird die Bildinformation der MRT auf ein entsprechendes Ultraschallbild elektronisch überlagert, um die Biopsie dann wieder ultraschallgeführt durchführen zu können. Entsprechende Systeme sind zunehmend verbreitet. Die Fachkollegen der Urologie entwickelten außerdem die sogenannte „kognitive Fusion“, bei der die MR-Befunde lediglich memoriert werden, um den Befund mittels Ultraschall zu biopsieren. Diese Vorgehensweisen bieten nach Literaturangaben durchaus höhere Trefferquoten als eine herkömmliche TRUS. Inwiefern die Treffsicherheit einer direkten, MR-geführten Biopsie tatsächlich erreicht wird, muss offen bleiben, da es hierzu keine Vergleichsstudien gibt.

Bei der MR-geführten Biopsie der Prostata wird gezielt eine vorab definierte einzelne Zielläsion biopsiert – das Verfahren ist also gegenüber der üblichen Blindbiopsie deutlich weniger traumatisch. Die MR-gesteuerte Biopsie kann transrektal oder transperineal erfolgen. Bei der MR-geführten Prostatabiopsie wurden Detektionsraten (eigentlich: PPV positiver prädiktiver Wert) von 70% publiziert [22] – dies deckt sich mit den Erfahrungen in einer bislang nicht publizierten, eigenen Studie mit einer Detektionsrate von 71% bei 134 transrektalen, MR-geführten Biopsien.

Mit entsprechender Vorbereitung und interventioneller Erfahrung können MR-geführte Stanzbiopsien der Prostata in 30–40 Minuten durchgeführt werden. Die Patienten liegen je nach Zugangsweg in Bauch- oder Steinschnittlage im Magneten. Eine präventive Antibiose und Darmentleerung am Tag des Eingriffs wird – ähnlich wie bei der Fächerbiopsie – empfohlen. Die Planung beruht in der Regel auf T2-gewichteten Sequenzen in mindestens zwei Ebenen bzw. in 3 D. Die Biopsiekoordinaten lassen sich interaktiv oder durch eine entsprechende Planungssoftware ermitteln. Bei transrektalem Vorgehen werden nach Einstellung einer Führungshilfe entlang des Punktionsweges 2–4 Proben mittels einer 18 G-Stanzbiopsienadel entnommen. Während einer Sitzung können mehrere suspektere Areale biopsiert werden. Im Gegensatz zur ultraschallgesteuerten „Fusions-Biopsie“ besteht die Möglichkeit, die Nadellage im Verhältnis zur Lokalisation des Prostatakarzinoms zu visualisieren und die korrekte Lage in der Läsion zu verifi-



► **Abb. 2** MR-gesteuerte Biopsie eines 66-jährigen Mannes mit ansteigendem PSA (zuletzt 6,5 ng/ml); Zustand nach mehrmaliger negativer TRUS. **A–C** Diagnostische mp-MRT; axiale T2-TSE **A**, DWI ( $b = 1400 \text{ mm}^2/\text{s}$ ) **B** und ADC-Karte **C** zeigen einen hoch suspekten Befund im anterioren Stroma. MR-geführte Biopsie des Befundes **D**, **E**. Histologisch Prostatakarzinom, Gleason  $4 + 4 = 8$ .

zieren (► **Abb. 2**). Das gezielte Vorgehen bei der MR-gesteuerten Biopsie reduziert die Zahl der zur Diagnostik eines Prostatakarzinoms notwendigen Biopsien um ein Vielfaches. Das Auftreten von Nebenwirkungen (insbesondere der Prostatitis) ist wesentlich seltener. Zudem sind sämtliche Lokalisationen in der Prostata erreichbar. Onkologisch ist die Vorgehensweise erheblich zielführender, da sie die Diagnostik biologisch relevanter, d. h. therapiebedürftiger Prostatakarzinome sicherstellt und die Diagnose von biologisch irrelevanten, nicht therapiewürdigen Prostatakarzinomen vermeidet [23, 24].

Die Kombination aus multiparametrischer MRT und MR-gesteuerter Biopsie der Prostata stellt zum aktuellen Zeitpunkt den Goldstandard in der Detektion und Sicherung des Prostatakarzinoms dar. Die mpMRT bietet gegenüber dem diagnostischen Standard, der Fächerbiopsie, eine ganze Reihe von Vorteilen. Nur MR-tomografisch sichtbare Befunde sollten sinnvollerweise auch unter MRT-Steuerung biopsiert werden – dies ist als Standard anzusehen. Andere Verfahrensweisen sind Ersatzlösungen und sind grundsätzlich erst dann zu rechtfertigen, wenn sichergestellt wurde, dass diese Vorgehensweisen nicht mit einer Reduktion der bioptischen Treffsicherheit einhergehen. Angesichts der akzeptablen Interventionszeiten bei der MR-gesteuerten Prostatabiopsie ist fraglich, inwiefern solche „indirekt MR-geführten“ Biopsien tatsächlich kosteneffektiver sind.

## MR-gesteuerte Interventionen an der Mamma

Seit ihrer klinischen Einführung Ende der 90er werden MR-gesteuerte Mamma-Interventionen in den westlichen Industrienationen zunehmend im Rahmen der Heilversorgung durchgeführt [25, 26]. Dies wurde einerseits durch die Geräteentwicklung ermöglicht und ist andererseits Folge des breiten Einsatzes der MR-Mammografie als sensitivstes bildgebendes Verfahren in der Detektion des Mammakarzinoms. Bei Nutzung moderner High-end-Geräte liegt die Sensitivität der MR-Mammografie im Malignomnachweis bei 71 – 100 % und die Spezifität bei 81 – 99 % [26]. Die Tatsache, dass eine steigende Anzahl MR-mammografischer BI-RADS 4/5-Befunde kein röntgenmorphologisches oder sonografisches Korrelat aufweist, bedingt die Notwendigkeit einer histologischen Klärung mittels perkutaner Biopsie oder operativer Probeexzision [27, 28]. Grundsätzlich kommen zwei unterschiedliche Formen MR-gestützter Mamma-Interventionen zur Anwendung: die präoperative Markierung eines Herdbefundes und die perkutane, meist vakuumassistent durchgeführte Biopsientnahme.

Die Indikation zur Durchführung einer MR-gestützten Mamma-Intervention sollte interdisziplinär im Rahmen einer senologischen Konferenz gestellt werden. MR-gesteuerte Mammabiop-

sien sind bei malignomverdächtigen MR-mammografischen BI-RADS 4/5 Befunden ohne sonografisches oder röntgenmammografisches Korrelat indiziert [27, 28, 39]. Häufige Indikationen betreffen die präoperative Abklärung von ipsi- oder kontralateralen MR-mammografischen Herdbefunden bei bereits histologisch gesicherten Karzinomen, die Diagnosesicherung malignomspekter Herdbefunde im Rahmen des intensivierten Früherkennungsprogramms für familiären Brustkrebs und der erweiterten Vorsorge und Nachsorge des inzidentellen Mammakarzinoms sowie die Differenzierung von posttherapeutischen Narben und Tumorrezidiven.

Die Indikation zur MRT-gestützten Drahtmarkierung besteht typischerweise bei MR-mammografischen Herdbefunden, die wegen ihrer Lage in der Nähe der Mamille, der Haut und der Thoraxwand keiner MRT-gestützten Biopsie zugänglich sind und daher einer operativen Probeexzision zugeführt werden müssen.

Die Interventionsdauer beträgt im Mittel 30–40 Minuten. Die Häufigkeit von Komplikationen wird bei vakuumassistierten Biopsien mit bis zu 7 % und bei MRT-gesteuerten Drahtmarkierungen mit bis zu 5 % beziffert, wobei nicht therapiebedürftige Hämato-me, Blutungen aus dem Stichkanal und Schmerzen am Punktionsort weitaus am häufigsten sind [29, 30].

Abschließend ist es zwingend notwendig, das histologische Ergebnis mit dem MR-mammografischen Befund im Rahmen einer interdisziplinären senologischen Konferenz zu korrelieren.

MR-gesteuerte Interventionen sollten an Hochfeld-MRT Systemen bei 1,5 T oder 3 T durchgeführt werden. Die Biopsieeinheit besteht aus einer dedizierten Mamma-Spule, einem Kompressi-onssystem und einer Lokalisationsvorrichtung.

Für die Durchführung MR-gesteuerter vakuumassistierter Gewebeentnahmen stehen dedizierte, MRT-kompatible Biopsie-systeme unterschiedlicher Hersteller zur Verfügung. Gleiches gilt für die Materialien, die bei MR-gestützten Drahtmarkierungen und Clipmarkierungen benötigt werden.

Die Erfolgsraten liegen bei 96–100 % für MR-gesteuerte vaku-umassistierte Biopsien und bei 91–100 % für MRT-gesteuerte Drahtmarkierungen [30–49]. Die Rate falsch negativer Biopsien wird im Mittel mit 2 % beziffert (zwischen 0 und 13 %) [36–38].

Zusammenfassend sind MR-gesteuerte Mammainterventionen seit etwa einem Jahrzehnt fest in der senologischen Routinever-sorgung etabliert und werden dem Anstieg MR-mammografischer Leistungen folgend in Zukunft noch breiter eingesetzt werden. Medizinische Indikationen sind bei allen für die Therapie-entscheidung relevanten MR-mammografischen BI-RADS 4/5-Befunden ohne sonografisches oder röntgenmammografisches Korrelat gegeben. Wegen der hohen Anforderungen an die Gerä-teausstattung und an die Erfahrung der durchführenden Radiolo-gen sollten MR-gesteuerte Mamma-Interventionen in ausgewie-senen Zentren erfolgen.

## Instrumente und neue Bedienkonzepte für vaskuläre Interventionen

Vaskuläre Interventionen im MRT gehören zu einem der ältesten Versprechen in der MRT-Bildgebung. Nach anfänglicher Euphorie mit vielversprechenden Ansätzen für die Interventionen an der

Niere [50], Leber [51] und Herz [52, 53] hat es fast 8 Jahre gedauert bis jetzt eine neue Generationen von Materialien und MR-Techniken dem Bereich zu einer neuen Dynamik verhelfen. Die vaskuläre MR-Intervention steht und fällt mit der Verfügbarkeit von Kathetern und Führungsdrähten. Ein weiterer wichtiger Bau-stein für den Erfolg der MRT-gestützten Gefäßintervention ist die Benutzerschnittstelle des MRTs für den Interventionalisten.

Derzeit befinden sich mindestens zwei Hersteller in der End-phase der CE-Zertifizierung für MR-kompatible Führungsdrähte bei 1,5 T und 3 T. Andere Hersteller arbeiten an der Zulassung für diagnostische Katheter vorwiegend für 1,5 T Umgebungen. Die Probleme der elektrischen und mechanischen Sicherheit in der MRT und mögliche Lösungsansätze sind von den durchweg klei-nen Unternehmen am Markt verstanden. Die derzeitige Entwick-lungsphase des jungen Gebietes ist durch grundsätzlich verschie-dene Ansätze in der Materialwahl gekennzeichnet. Die eingesetzten Materialien bedingen unterschiedliche Steifigkeiten der Führungsdrähte, die derzeit allesamt noch den in der DSA (digitale Subtraktionsangiografie) üblichen Materialien unterle-gen sind. Die Materialwahl zeigt allerdings eine Dynamik in der Entwicklung, die rasche weitere Fortschritte verspricht. Größere arterielle und venöse Gefäße lassen sich mit den derzeitigen Dräh-ten schon sicher und schonend sondieren [54].

Eine prinzipielle Frage bleibt die Visualisierbarkeit der Katheter und Führungshilfen: Das Spektrum reicht vom aktiven Tracking mit vereinzelt in den Katheter eingearbeitete aktiven Sendes-pulen, über diskrete Eisenmarkierungen zur passiven Visualisie-rung, bis zu den auf ganzer Länge mit Eisenpartikeln dotierten Dräh-ten bzw. Katheter.

Aktives Tracking verlangt nach einer aktiv mit Spannung zu versorgenden kleinen Spule im Verlauf oder an der Spitze des Katheters. Die aktive Spule generiert ein Signal, das durch die MRT örtlich aufgelöst werden kann. Die Information kann genutzt werden, um die Spule in einem Bild zu visualisieren oder aber die Scanebene auf die Position der aktiven Katheterspule zu zentrie-ren. Die Spule wie auch die Zuleitungen benötigen Platz und verändern auch die mechanischen Eigenschaften der Katheter. Für das aktive Tracking ist eine spezielle Softwareerweiterung am Scanner notwendig. Durch die Spulen sind die Katheter sehr teu-er. Zusätzlich müssen die Sicherheitsaspekte besonders berücksich-tigt werden. Durchgehende leitende Verbindungen können nicht eingesetzt werden, da sie in Abhängigkeit ihrer Ausrichtung zu den Magnetfeldern zur unkontrollierbaren Erhitzung mit der Gefahr der Verbrennung führen. Dieses Problem kann mittels un-terschiedlicher Lösungen wie beispielsweise dem Einsatz kurzer Segmente, die durch geeignete Elemente (Kondensatoren) verbunden werden gelöst werden.

Passives Tracking nutzt die Suszeptibilitätsartefakte von Eisen und anderen ferro- oder paramagnetische Materialien, um die Po-sition von Führungsdrähten oder Kathetern zu markieren. Die Größe und Form der Suszeptibilitätsartefakte sind von der Vertei-lung und Größe der eingesetzten Partikel abhängig. Auch die Art und Parameter der bildgebenden Sequenzen ist wesentlich für die Größe und Form der erzeugten Artefakte. Passives Tracking ist technisch einfach zu realisieren. Der große Vorteil liegt z. B. in der Möglichkeit, durch langstreckig eingebrachte Materialien den ge-samten Verlauf eines Führungsdrahtes zu visualisieren und so

auch in der MRT den Überblick über das Verhalten des Katheterdrahtduetts zu behalten – so wie es in der DSA selbstverständlich ist.

Der publikatorisch geführte Diskurs der Vorzüge des aktiven oder passiven Trackings wird sich klären: zunehmend wird sich die Erkenntnis durchsetzen, dass man für die Routine beide Trackingverfahren benötigt [55]. Von der Tendenz her werden für Führungsdrähte und sehr feine Katheter eher passive, für Diagnostik- und Therapiekatheter eine Kombination von aktiven und passiven Techniken eingesetzt werden.

Aktives Tracking ist auf eine Kooperation der Katheterhersteller und MRT-Anbieter angewiesen. Das limitiert deutlich die Entwicklungsgeschwindigkeit auf diesem Gebiet. Die europäischen Hersteller haben für die MRT-Seite die Innovationsführung übernommen.

Ein Bereich mit großem Entwicklungsbedarf ist die Benutzeroberfläche für das interaktive Arbeiten im Scanner. Die derzeit zur Verfügung gestellten Lösungen sind durch die herkömmlichen Bedienphilosophien der MRT- und CT-Geräte geprägt. Es fehlt die Steuerung über charakteristische Knöpfe, Hebel und dedizierte Navigationsknäufel. Daher ist der Interventionalist zwingend auf eine zweite Person zur Navigation der Bildgebungsebene angewiesen. Das Arbeiten wird verlangsamt; kritische Manöver werden vermieden, da die Sicherheitsreserve der schnellen Reaktion fehlt. Die limitierte Orts- und Zeitauflösung der verfügbaren Echtzeitbildgebung trägt hierzu bei. Doch es zeichnen sich positive Entwicklungen ab: Die Idee eines Bedienpanels am MRT-Untersuchungstisch mit aus der DSA entlehnten Bedienelementen ist in den Entwicklungsteams der MRT-Hersteller angekommen. Auch dass ein MRT ausschließlich zur Intervention nicht kostendeckend betrieben werden kann, wurde erkannt. Daher wächst die Bereitschaft, die zusätzlichen Bedienelemente für die Intervention so zu konstruieren, dass sie leicht vom MRT für den diagnostischen Betrieb zu entfernen sind. In der Sequenztechnik ermöglichen neue Ansätze hohe Orts- und Zeitaufösungen [56], die zum Teil mit der gesamten Bandbreite an Gewebekontrasten kombiniert werden können [57].

Insgesamt waren wir einer in der klinischen Routine einsetzbaren MR-Intervention im Bereich der Gefäße noch nie so nah wie heute.

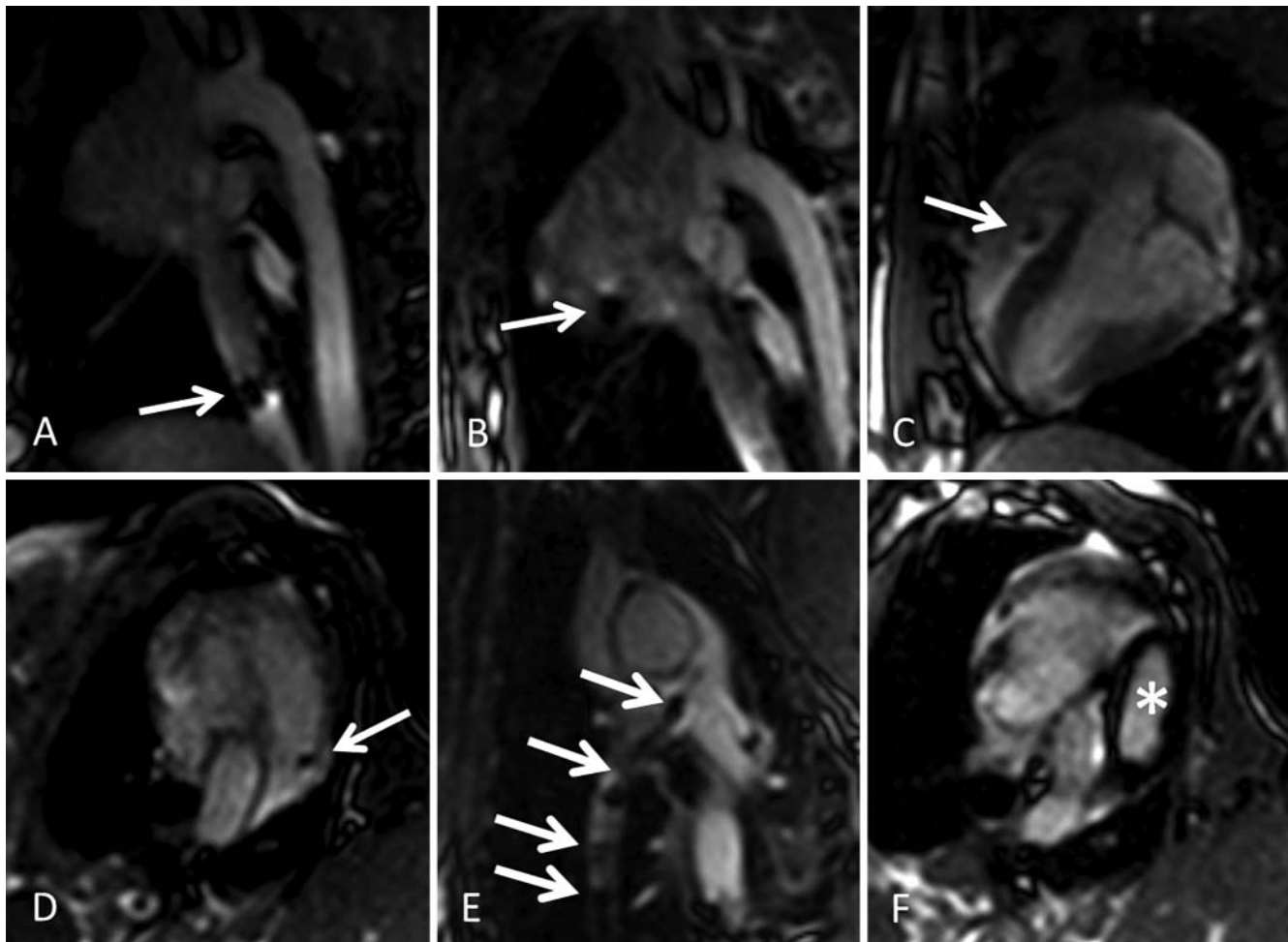
## Endovaskuläre und kardiale Interventionen

Die Durchführung endovaskulärer oder kardialer Interventionen wurde bereits früh nach der Einführung der MRT in die klinische Routine als erstrebenswertes Ziel erkannt. Als Gründe wurde der gute Weichteilkontrast, die fehlende Strahlenexposition, die direkte Darstellbarkeit von Zielgebieten und die mittels der MRT messbaren funktionellen Parameter wie Blutfluss und Herzfunktion angesehen. Der Entwicklungsaufwand, der zur Durchführung endovaskulärer Interventionen notwendig ist, um MR-sichere Drähte und Katheter zu fertigen und die Bedienbarkeit des Gerätes auf die Anforderungen endovaskulärer Interventionen abzustimmen, ist sehr hoch. Die Einführung des Verfahrens in einer Klinik ist dann wiederum auch mit hohen Kosten verbunden. Gleichzeitig sind endovaskuläre Interventionen mittels der Angio-

grafie gut etabliert und vergleichsweise kostengünstig. Diese Kluft kann nur überwunden werden, wenn Interventionen identifiziert werden, die entweder mittels der Angiografie überhaupt nicht möglich wären, oder für die die MRT derart große Vorteile bieten würde, dass der hohe Aufwand gerechtfertigt wäre. Zunächst wurden Interventionen bei Kindern mit angeborenen Herzfehlern in diese Kategorie eingeordnet [58–60], da die jungen Patienten während des Wachstums wiederholte Interventionen benötigen, sodass die fehlende Strahlenexposition von hoher Bedeutung ist. Funktionelle Parameter wie Auswurfleistung der Ventrikel und Flussgeschwindigkeiten, die mittels der MRT gleichzeitig erhoben werden können, können für die Therapieentscheidung berücksichtigt werden. Kinder mit angeborenen Herzfehlern erreichen durch eine optimierte therapeutische Strategie derzeit in der Regel das hohe Erwachsenenalter. Während des Wachstums sind in den meisten Fällen wiederholte, jedoch einfache Interventionen notwendig (► **Abb. 3**). Dies verstärkt die Notwendigkeit die Strahlenexposition durch Diagnostik und Interventionen auf ein Minimum zu reduzieren. Nach anfänglichen Studien zunächst an Tiermodellen und später an Patienten, die die Machbarkeit sowie die Vorteile zeigen konnten [1, 61, 62] wurde die endovaskuläre MRT für diese Indikation in den letzten Jahren jedoch kaum noch verfolgt. Die Gründe liegen in der mangelnden Verfügbarkeit von Instrumenten und dem hohen Aufwand, die derzeit auf dem Markt befindlichen Geräte an die Bedürfnisse endovaskulärer Interventionen anzupassen. Um dennoch von den Vorteilen der MRT zu profitieren, werden zunehmend MRT-Datensätze bei der für die Intervention eingesetzten Angiografie den Angiografiebildern überlagert [63, 64].

Weitere attraktive Anwendungsgebiete für endovaskuläre Eingriffe mittels der interventionellen MRT liegen in Bereichen, die mit der lokalen Applikation von Substanzen oder Zellen, wie einer Chemoembolisation oder der intramyokardialen Injektion mit dem Ziel der Geweberegeneration verbunden sind [65]. Dies ist durch die Möglichkeit, das Zielgebiet direkt darzustellen bedingt. Für diese Indikationen wurden Machbarkeitsstudien in Tiermodellen durchgeführt (► **Abb. 4**). Eine Übertragung in die klinische Routine ist aufgrund der mangelnden Verfügbarkeit von Interventionalkathetern und Führungsdrähten auch hier nicht erfolgt.

Der Einsatz von Hybridsystemen in Form von MR-Scannern, die so mit Angiografiegeräten verbunden sind, dass der Patient auf dem gleichen Untersuchungstisch an beiden Geräten untersucht werden kann, erlaubt sowohl die Nutzung von unmittelbar präinterventionell erhobenen MR-Datensätzen zur Planung und Durchführung angiografisch gesteuerter Interventionen, als auch die Fortführung einer MR-gesteuerten Intervention unter Durchleuchtungskontrolle als Bail-out-Verfahren, falls dies notwendig wird [1, 58, 59]. Mit derartigen Systemen kann die interventionelle MRT zum jetzigen Zeitpunkt weiter in die klinische Routine gebracht werden. Hierbei ist von besonderem Vorteil, dass die Dyna-CT-Funktion der Angiografieanlage herangezogen werden kann, um die Koregistrierung mit einem MRT-Datensatz wieder zu aktualisieren. Hierdurch kann, ähnlich wie es für die Biopsie der Prostata beschrieben ist, die „MR-Führung“ aus dem MRT-Gerät herausverlagert werden, indem der MRT-Datensatz mit einer Zweitbildgebung koregistriert wird und der MRT-Datensatz für Interventionen, die mit der zweiten Bildgebungsmodalität durchge-



► **Abb. 3** Dilatation der Pulmonalklappe. Ein mit CO<sub>2</sub> gefüllter Einschwemmkatheter (Pfeile A–D) wird über die V. cava inferior A in den rechten Vorhof B, den rechten Ventrikel C und den Pulmonalarterienhauptstamm D vorgebracht. Anschließend kann ein MR-tauglicher Führungsdraht über diesen Katheter vorgeführt werden (E, Pfeile), und der Einschwemmkatheter durch einen Ballonkatheter für die Dilatation ausgetauscht werden, der in der Klappenebene positioniert und mit Kontrastmittellösung inflatiert (Stern) wird F.

führt werden, eingesetzt wird. Der Einsatz eines Hybridgerätes würde es erlauben, den Patiententisch erneut in die MRT-Gantry zu positionieren, um den Interventionserfolg zu kontrollieren und die Intervention in Abhängigkeit von dem Ergebnis dieser Kontrolle fortzuführen oder zu beenden.

### Kardiale Ablationen in der MRT

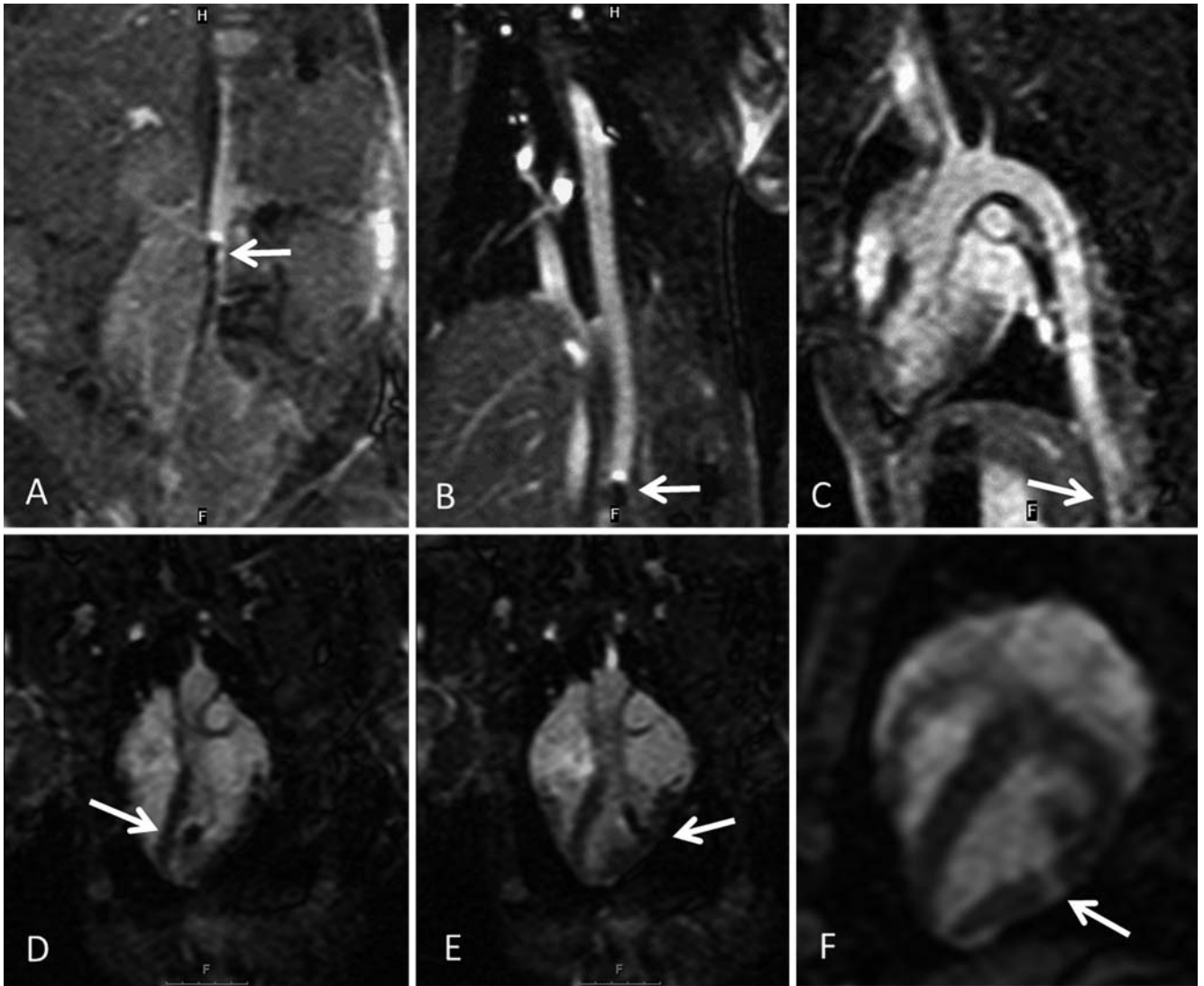
Die Zahl kardialer Katheterablationen sowie das pathophysiologische Verständnis komplexer Arrhythmien nehmen stetig zu [66]. Für die Behandlung ventrikulärer Tachykardien sowie des Vorhofflimmerns ist die Darstellung des zugrundeliegenden Substrats entscheidend. Aufgrund des 2D-Charakters der Röntgendurchleuchtung haben verschiedene 3D-Mapping-Systeme Einzugeschlossen, die zuvor akquirierte 3D-Datensätze aus der CT oder der MRT nutzen. Diese Systeme zeigen vor allem bei der Registrierung und der Fusionierung der Datensätze noch Probleme und verlangen daher weiterhin nach einer zusätzlichen Durchleuchtung [67].

Die Echtzeit-MRT-Bildgebung bietet demgegenüber vielversprechende Möglichkeiten bei der elektrophysiologischen Untersuchung und der Ablation, weil

1. keine ionisierende Strahlung zum Einsatz kommt,
2. sich die Intervention mit vielfältigen Bildinformationen steuern lässt, z. B. über Fibrose/Nekrosen/Narben mit „late enhancement“, posttherapeutisch mit ödemsensitiven Sequenzen (► **Abb. 5**) und perspektivisch mit thermosensitiven Sequenzen,
3. anatomische und funktionelle Informationen (in 3 D bzw. 4 D) erhoben werden können,
4. sowohl der Katheter (aktiv bzw. passiv) als auch das ablatierte Substrat darstellbar sind.

Bisher war der Bereich der MR-gestützten, elektrophysiologischen Interventionen überwiegend auf tierexperimentelle Untersuchungen und Therapien beschränkt. In den letzten Jahren wurden jedoch erste einfache elektrophysiologische Untersuchungen [68] wie auch Ablationen [69, 70] durchgeführt, z. B. Isthmusablationen von Patienten mit Vorhofflattern unter passiver Katheter-





► **Abb. 4** Intramyokardiale Injektion zur Applikation von Substanzen oder Zellen. **A** Der Katheter (Pfeile) wurde über eine Schleuse in der Leiste eingebracht und über die Aorta abdominalis **A** in die Aorta thoracalis **B** vorgeführt. Zur Sondierung des Aortenbogens wird die Schichtposition dem Verlauf des Aortenbogens angepasst **C**. Im linken Ventrikel muss die Katheterspitze steuerbar sein, sodass alle Myokardareale erreicht werden können (**D, E**, Pfeile), dies kann beispielsweise durch Zugseile erreicht werden, wie sie auch in Endoskopen eingesetzt werden. Wenn das Injektat mit einem Kontrastmittel vermischt wird, ist die erfolgreiche Injektion in das Myokard auf T1-gewichteten Aufnahmen durch einen Signalanstieg erkennbar (Pfeil, **F**).

führung [71] (► **Abb. 5**). Grothoff et al. [67] haben diese Prozedur erfolgreich an Patienten in einem 1,5 T MRT durchgeführt; zur Bildgebung wurde eine Echtzeit-SSFP-Sequenz verwendet.

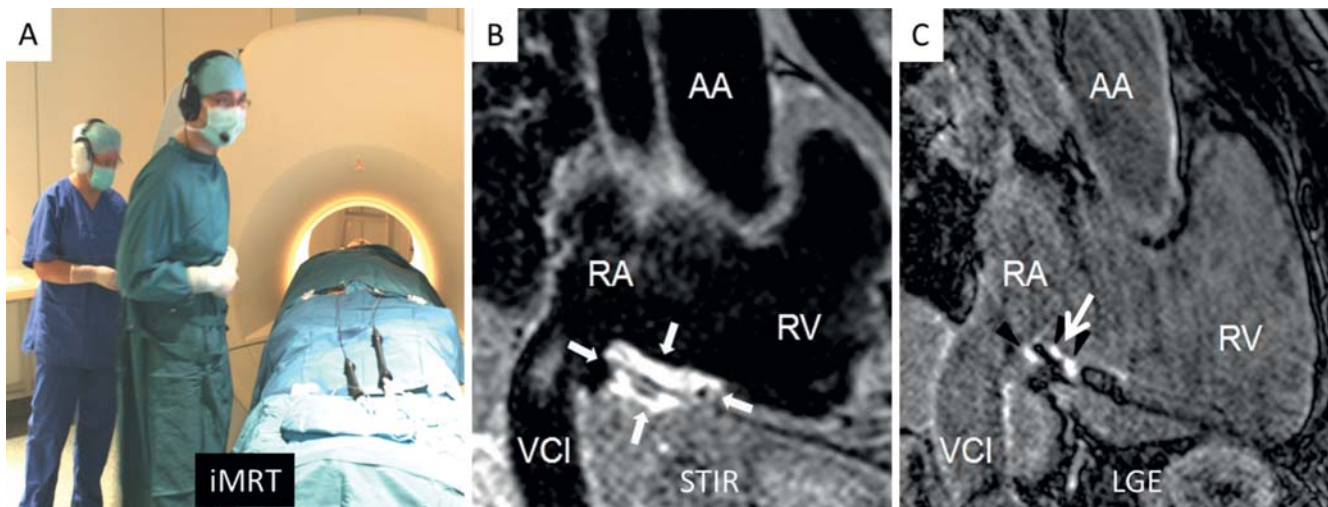
Speziell bei Patienten mit ventrikulären Tachykardien [72] stellt die MRT den „Goldstandard“ für die Substratbildgebung dar und kommt dementsprechend vermehrt zum Einsatz. Das Vorliegen eines implantierbaren Kardioverter-Defibrillators (ICD) stellt zwar noch eine MR-Kontraindikation dar, zukünftig könnten solche Patienten jedoch unter bestimmten Voraussetzungen von der Entwicklung MR-konditionaler Implantate profitieren [73].

Trotz noch bestehender Limitationen werden sich die MR-Techniken aufgrund der klinischen Nachfrage und der guten bisherigen Ergebnisse weiterentwickeln, sowohl für eine Risikostratifizierung mittels präprozeduraler Bildgebung als auch für die MR-gestützte Katheterablation. Der nächste Schritt bei der

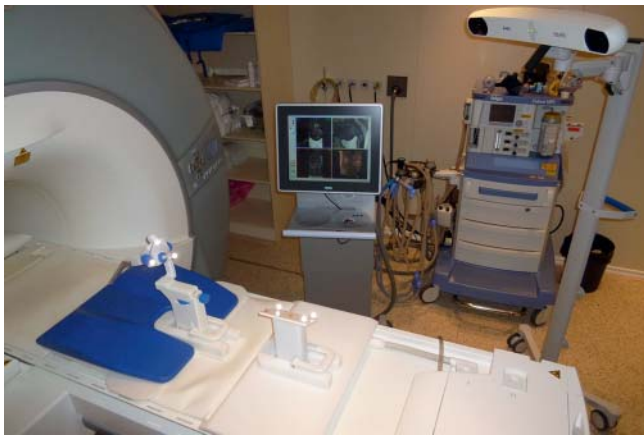Behandlung einfacher Rhythmusstörungen wie dem Vorhofflattern wird eine Kombination passiver und aktiver Methoden zur Katheterverfolgung sein. Hierbei wird die Position in nahezu Echtzeit bestimmt, wodurch sich der Katheter innerhalb eines zuvor akquirierten 3D-Datensatzes, der das gesamte Herz hochauflösend darstellt ohne erneute Bildgebung verfolgen lässt.

## Navigation

Führungs- und Navigationshilfen finden bei bildgesteuerten Interventionen breite Anwendung. Sie reichen von einfachen Komponenten zur Halterung bzw. Einführung von Nadeln über Manipulatoren zur Einstellung einer bestimmten Trajektorie bis hin zu vollwertigen Navigationssystemen mit visueller Rückkopplung



► **Abb. 5** MR-gestützte Ablation eines Vorhofflatters im Bereich des cavotrikuspidalen Isthmus (CTI). **A** Intervention an einem 1,5 T MRT mit platzierten, MR-kompatiblen Kathetern (IMRICOR) und Kopfhörern zur Kommunikation. Erfolgreiche Ablation mit Darstellung des Ödems **B** (Pfeile) auf dem STIR-Bild sowie der Narbe **C** (Pfeile) mittels „Late enhancement“-IR-GRE und in der RAO-Projektion [67].



► **Abb. 6** Navigationssystem für MR-geführte Prostatabiopsien in einem 3-T MRT. Nach Registrierung der Biopsievorrichtung (Invivo, Schwerin, Deutschland) rekonstruiert das System (Localite, St. Augustin, Deutschland) aus der optisch in Echtzeit erfassten Instrumentenausrichtung dazugehörige MR-Schichten und zeigt diese kontinuierlich auf dem In-Room-Monitor an.

und beinhalten in der Regel auch eine spezielle Anwendungssoftware [74] (► **Abb. 6**). Im Gegensatz zu ultraschall- bzw. CT-gestützten Verfahren stellen das starke magnetische Grundfeld sowie die elektromagnetischen Wechselfelder besondere Anforderungen an die im MRT-Raum eingesetzten Komponenten. Dies erfordert unter anderem die Verwendung spezieller Materialien oder den Verzicht auf eine sonst mögliche elektromagnetische Ortung des Instruments.

Weit verbreitet sind vor allem Systeme für Mamma- [75] und Prostatainterventionen [76], die eine zielgenaue Punktion auf der Basis von MRT-Bildern ermöglichen, die während des Eingriffs aufgenommen werden. Nach geeigneter Registrierung der Zielvorrichtung wird bei manchen Systemen die Nadeltrajektorie direkt aus einer grafisch markierten MRT-Position berechnet [77]. Dane-

ben finden sich spezielle Lösungen für andere Organbereiche wie z. B. dem Gehirn [78], der Wirbelsäule oder dem muskuloskeletalen System [79]. Die Navigation von Instrumenten in bewegten Organen wie z. B. der Leber ist demgegenüber deutlich anspruchsvoller. Diese Herausforderung wird derzeit vereinzelt durch Konzepte an offenen MRT-Geräten gelöst, die einen Nadelvorschub unter Echtzeitbildkontrolle ermöglichen wie oben beschrieben [4].

Neben einer Vielzahl von Eigenentwicklungen ist aktuell ein verstärktes kommerzielles Engagement zu verzeichnen. Dies betrifft die Fertigung spezieller Bauteile und Werkzeuge wie auch die Entwicklung dazugehöriger Softwareanwendungen. Einige Gerätehersteller bieten zudem spezielle Schnittstellen an, die dem Benutzer eine interaktive Steuerung der Bildgebung zur Visualisierung und Einstellung der Nadel ermöglichen [80].

Die Assistenzsysteme sind häufig kein unabdingbarer Bestandteil MR-gesteuerter Eingriffe, bilden jedoch eine sehr naheliegende und sinnvolle Erweiterung. Der Nutzen liegt vor allem in einem verbesserten Arbeitsablauf und stützt sich dabei häufig auf eine gezieltere Eingriffsplanung, eine erweiterte Visualisierung oder zusätzliche Kontrollmöglichkeiten. Anfänger dürften in besonderem Maße davon profitieren, während für erfahrene Anwendern eine geringere Variabilität vordergründig sein sollte.

Die Ergebnisse zur Genauigkeit und zum Zeitaufwand der Verfahren sind grundsätzlich positiv, zwingende Aussagen über ein verbessertes klinisches Ergebnis sind jedoch generell schwer zu treffen. Ein Hindernis sind die relativ hohen Entwicklungskosten, die im Zusammenhang mit der relativ geringen Anzahl installierter Systeme bzw. MR-geführter Eingriffe an spezialisierten Zentren zu bewerten sind. Des Weiteren wird der zusätzliche Einsatz derzeit nicht vergütet. Aufgrund der Preisentwicklung leistungsstarker Computer und Displaysysteme sowie der wachsenden klinischen Erfahrungen mit solchen Systemen ist mittelfristig jedoch von einer zunehmenden Verbreitung auszugehen.

## Intraoperative Anwendung der Interventionellen MRT

Für die neurochirurgische komplette Resektion intrazerebraler Tumoren stellt die Neuronavigation anhand von MR-Datensätzen bereits seit langer Zeit eine Standardtechnik dar [81]. Die Veränderung der Position des Gehirns nach der Trepanation und dem hierdurch bedingten Verlust von Liquorflüssigkeit sowie die Verformung des Gewebes während der Operation durch die Resektion von Tumoranteilen werden unter dem Begriff „brain shift“ zusammengefasst und verringern die Genauigkeit der Neuronavigation. Die intraoperative MRT kann herangezogen werden, um aktuelle Daten für die Navigation zu generieren [82], sodass das Tumorgewebe möglichst vollständig entfernt werden kann und eloquente Hirnareale möglichst geschont werden [83]. In Verbindung mit neurochirurgischen Operationsinstrumenten oder in speziellen Fällen mit dem starren Endoskop, das in der Neurochirurgie für manche Fälle eingesetzt wird, kann der Nutzen noch weiter gesteigert werden [84]. Die interventionelle MRT erleichtert im Rahmen neurochirurgischer Eingriffe das Auffinden der Zielgebiete und die möglichst komplette Entfernung von Tumoren unter den geringstmöglichen Nebenwirkungen.

## Zusammenfassung und Ausblick

Die interventionelle MRT ist für interstitielle Anwendungen bereits in der klinischen Routine etabliert. Technische Lösungen sind für nahezu alle Anforderungen geschaffen, jedoch trotz der Entwicklungsreife oft nicht auf den Standardwegen kommerziell verfügbar. Seitens der Industrie ist nun das Angebot von Instrumenten, Software und Schnittstellen der nächste notwendige Schritt, um die Verfahren in die klinische Routine zu führen. Hybridsysteme in Form einer Kombination von MRT-Geräten mit Angiografiegeräten (die über die Möglichkeit zur Rotations-CT verfügen) können die inkrementelle Verlagerung von Interventionen in die MRT erleichtern.

### Interessenkonflikt

Die Autoren geben an, dass kein Interessenkonflikt besteht.

### Literatur

- [1] Tzifa A, Krombach GA, Kramer N et al. Magnetic resonance-guided cardiac interventions using magnetic resonance-compatible devices: a pre-clinical study and first-in-man congenital interventions. *Circ Cardiovasc Interv* 2010; 3: 585–592
- [2] de Bucourt M, Streitparth F, Wonneberger U et al. Obese patients in an open MRI at 1.0 Tesla: image quality, diagnostic impact and feasibility. *Eur Radiol* 2011; 21: 1004–1015
- [3] Wonneberger U, Schnackenburg B, Streitparth F et al. Evaluation of magnetic resonance imaging-compatible needles and interactive sequences for musculoskeletal interventions using an open high-field magnetic resonance imaging scanner. *Cardiovasc Intervent Radiol* 2010; 33: 346–351
- [4] Fischbach F, Bunke J, Thormann M et al. MR-guided freehand biopsy of liver lesions with fast continuous imaging using a 1.0-T open MRI scanner: experience in 50 patients. *Cardiovasc Intervent Radiol* 2011; 34: 188–192
- [5] Fischbach F, Lohfink K, Gaffke G et al. Magnetic resonance-guided freehand radiofrequency ablation of malignant liver lesions: a new simplified and time-efficient approach using an interactive open magnetic resonance scan platform and hepatocyte-specific contrast agent. *Invest Radiol* 2013; 48: 422–428
- [6] Fischbach F, Porsch M, Krenzien F et al. MR imaging guided percutaneous nephrostomy using a 1.0 Tesla open MR scanner. *Cardiovasc Intervent Radiol* 2011; 34: 857–863
- [7] Fischbach F, Eggemann H, Bunke J et al. MR-guided freehand biopsy of breast lesions in a 1.0-T open MR imager with a near-real-time interactive platform: preliminary experience. *Radiology* 2012; 265: 359–370
- [8] Ricke J, Thormann M, Ludewig M et al. MR-guided liver tumor ablation employing open high-field 1.0T MRI for image-guided brachytherapy. *Eur Radiol* 2010; 20: 1985–1993
- [9] Streitparth F, de Bucourt M, Hartwig T et al. Real-time MR-guided lumbosacral periradicular injection therapy using an open 1.0-T MRI system: an outcome study. *Invest Radiol* 2013; 48: 471–476
- [10] Vogl TJ, Dommermuth A, Heinle B et al. Colorectal cancer liver metastases: long-term survival and progression-free survival after thermal ablation using magnetic resonance-guided laser-induced interstitial thermotherapy in 594 patients: analysis of prognostic factors. *Invest Radiol* 2014; 49: 48–56
- [11] Salomonowitz E. MR imaging-guided biopsy and therapeutic intervention in a closed-configuration magnet: single-center series of 361 punctures. *Am J Roentgenol* 2001; 177: 159–163
- [12] Kuhl CK, Morakkabati N, Leutner CC et al. MR imaging-guided large-core (14-gauge) needle biopsy of small lesions visible at breast MR imaging alone. *Radiology* 2001; 220: 31–39
- [13] Franiel T. Multiparametric magnetic resonance imaging of the prostate – technique and clinical applications. *Fortschr Röntgenstr* 2011; 183: 607–617
- [14] Turkbey B, Choyke PL. Multiparametric MRI and prostate cancer diagnosis and risk stratification. *Curr Opin Urol* 2012; 22: 310–315
- [15] Fradet V, Kurhanewicz J, Cowan JE et al. Prostate cancer managed with active surveillance: role of anatomic MR imaging and MR spectroscopic imaging. *Radiology* 2010; 256: 176–183
- [16] Siddiqui MM, Rais-Bahrami S, Turkbey B et al. Comparison of MR/ultrasound fusion-guided biopsy with ultrasound-guided biopsy for the diagnosis of prostate cancer. *JAMA* 2015; 313: 390–397
- [17] Hoeks CM, Vos EK, Bomers JG et al. Diffusion-weighted magnetic resonance imaging in the prostate transition zone: histopathological validation using magnetic resonance-guided biopsy specimens. *Invest Radiol* 2013; 48: 693–701
- [18] Hoeks CM, Barentsz JO, Hambrock T et al. multiparametric MR imaging for detection, localization, and staging. *Radiology* 2011; 261: 46–66
- [19] Cornud F, Delongchamps NB, Mozer P et al. Value of multiparametric MRI in the work-up of prostate cancer. *Curr Urol Rep* 2012; 13: 82–92
- [20] Schlemmer HP. Multiparametric MRI of the prostate: method for early detection of prostate cancer? *Fortschr Röntgenstr* 2010; 182: 1067–1075
- [21] Djavan B, Milani S, Remzi M. Prostate biopsy: who, how and when. An update. *Can J Urol* 2005; 12: 44–48
- [22] Eichler K, Hempel S, Wilby J et al. Diagnostic value of systematic biopsy methods in the investigation of prostate cancer: a systematic review. *J Urol* 2006; 175: 1605–1612
- [23] Pokorny MR, de RM, Duncan E et al. Prospective study of diagnostic accuracy comparing prostate cancer detection by transrectal ultrasound-guided biopsy versus magnetic resonance (MR) imaging with subsequent MR-guided biopsy in men without previous prostate biopsies. *Eur Urol* 2014; 66: 22–29

- [24] Wagenlehner FM, van OE, Tenke P et al. Infective complications after prostate biopsy: outcome of the Global Prevalence Study of Infections in Urology (GPIU) 2010 and 2011, a prospective multinational multicentre prostate biopsy study. *Eur Urol* 2013; 63: 521–527
- [25] Kuhl CK. Current status of breast MR imaging. Part 2. Clinical applications. *Radiology* 2007; 244: 672–691
- [26] Mann RM, Kuhl CK, Kinkel K et al. Breast MRI: guidelines from the European Society of Breast Imaging. *Eur Radiol* 2008; 18: 1307–1318
- [27] American College of Radiology (ACR). ACR practice guideline for the performance of magnetic resonance imaging-guided breast interventional procedures. [http://www.acr.org/~media/ACR/Documents/PGTS/guidelines/MRI\\_Guided\\_Breast.pdf](http://www.acr.org/~media/ACR/Documents/PGTS/guidelines/MRI_Guided_Breast.pdf) (letzter Zugriff 14 April 2016)
- [28] AWMF, Deutsche Krebsgesellschaft e. V., Deutsche Krebshilfe e. V. Interdisziplinäre S3-Leitlinie für die Diagnostik, Therapie und Nachsorge des Mammakarzinoms. Aktualisierung 2012. [http://www.krebsgesellschaft.de/download/S3\\_Brustkrebs\\_Update\\_2012\\_OL\\_Langversion.pdf](http://www.krebsgesellschaft.de/download/S3_Brustkrebs_Update_2012_OL_Langversion.pdf) (letzter Zugriff 14 April 2016)
- [29] Liberman L, Bracero N, Morris E et al. MRI-guided 9-gauge vacuum-assisted breast biopsy: initial clinical experience. *Am J Roentgenol* 2005; 185: 183–193
- [30] Orel SG, Rosen M, Mies C et al. MR imaging-guided 9-gauge vacuum-assisted core-needle breast biopsy: initial experience. *Radiology* 2006; 238: 54–61
- [31] Meeuwis C, Veltman J, van Hall HN et al. MR-guided breast biopsy at 3T: diagnostic yield of large core needle biopsy compared with vacuum-assisted biopsy. *Eur Radiol* 2012; 22: 341–349
- [32] Noroozian M, Gombos EC, Chikarmane S et al. Factors that impact the duration of MRI-guided core needle biopsy. *Am J Roentgenol* 2010; 194: W150–W157
- [33] Perlet C, Heywang-Kobrunner SH, Heinig A et al. Magnetic resonance-guided, vacuum-assisted breast biopsy: results from a European multicenter study of 538 lesions. *Cancer* 2006; 106: 982–990
- [34] Friedman P, Enis S, Pinyard J. Magnetic resonance imaging-guided vacuum-assisted breast biopsy: an initial experience in a community hospital. *Can Assoc Radiol J* 2009; 60: 196–200
- [35] Fischer U, Kopka L, Grabbe E. Magnetic resonance guided localization and biopsy of suspicious breast lesions. *Top Magn Reson Imaging* 1998; 9: 44–59
- [36] Schrading S, Simon B, Braun M et al. MRI-guided breast biopsy: influence of choice of vacuum biopsy system on the mode of biopsy of MRI-only suspicious breast lesions. *Am J Roentgenol* 2010; 194: 1650–1657
- [37] Rauch GM, Dogan BE, Smith TB et al. Outcome analysis of 9-gauge MRI-guided vacuum-assisted core needle breast biopsies. *Am J Roentgenol* 2012; 198: 292–299
- [38] Shaylor SD, Heller SL, Melsaether AN et al. Short interval follow-up after a benign concordant MR-guided vacuum assisted breast biopsy – is it worthwhile? *Eur Radiol* 2014; 24: 1176–1185
- [39] Heywang-Kobrunner SH. Contrast-enhanced magnetic resonance imaging of the breast. *Invest Radiol* 1994; 29: 94–104
- [40] Orel SG, Schnall MD, Newman RW et al. MR imaging-guided localization and biopsy of breast lesions: initial experience. *Radiology* 1994; 193: 97–102
- [41] Kuhl CK, Elevelt A, Leutner CC et al. Interventional breast MR imaging: clinical use of a stereotactic localization and biopsy device. *Radiology* 1997; 204: 667–675
- [42] Daniel BL, Birdwell RL, Ikeda DM et al. Breast lesion localization: a free-hand, interactive MR imaging-guided technique. *Radiology* 1998; 207: 455–463
- [43] Bedrosian I, Schlenker J, Spitz FR et al. Magnetic resonance imaging-guided biopsy of mammographically and clinically occult breast lesions. *Ann Surg Oncol* 2002; 9: 457–461
- [44] Morris EA, Liberman L, Dershaw DD et al. Preoperative MR imaging-guided needle localization of breast lesions. *Am J Roentgenol* 2002; 178: 1211–1220
- [45] Lampe D, Hefler L, Alberich T et al. The clinical value of preoperative wire localization of breast lesions by magnetic resonance imaging—a multicenter study. *Breast Cancer Res Treat* 2002; 75: 175–179
- [46] Friedman P, Sanders L, Russo J et al. Detection and localization of occult lesions using breast magnetic resonance imaging: initial experience in a community hospital. *Acad Radiol* 2005; 12: 728–738
- [47] Landheer ML, Veltman J, van ER et al. MRI-guided preoperative wire localization of nonpalpable breast lesions. *Clin Imaging* 2006; 30: 229–233
- [48] Gossmann A, Bangard C, Warm M et al. Real-time MR-guided wire localization of breast lesions by using an open 1.0-T imager: initial experience. *Radiology* 2008; 247: 535–542
- [49] Krug KB, Ulhaas A, Hellmich M et al. Impact of clinical and lesion characteristics on the results of MR-guided wire localizations of the breast using an open 1.0-T MRI system. *Invest Radiol* 2013; 48: 445–451
- [50] Fink C, Bock M, Umatham R et al. Renal embolization: feasibility of magnetic resonance-guidance using active catheter tracking and intraarterial magnetic resonance angiography. *Invest Radiol* 2004; 39: 111–119
- [51] Seppenwoolde JH, Bartels LW, van der Weide R et al. Fully MR-guided hepatic artery catheterization for selective drug delivery: a feasibility study in pigs. *J Magn Reson Imaging* 2006; 23: 123–129
- [52] Spuentrup E, Ruebben A, Schaeffter T et al. Magnetic resonance – guided coronary artery stent placement in a swine model. *Circulation* 2002; 105: 874–879
- [53] Qiu B, Gao F, Karmarkar P et al. Intracoronary MR imaging using a 0.014-inch MR imaging-guidewire: toward MRI-guided coronary interventions. *J Magn Reson Imaging* 2008; 28: 515–518
- [54] Neizel M, Kramer N, Schutte A et al. Magnetic resonance imaging of the cardiac venous system and magnetic resonance-guided intubation of the coronary sinus in swine: a feasibility study. *Invest Radiol* 2010; 45: 502–506
- [55] Hilbert S, Sommer P, Gutberlet M et al. Real-time magnetic resonance-guided ablation of typical right atrial flutter using a combination of active catheter tracking and passive catheter visualization in man: initial results from a consecutive patient series. *Europace* 2016; 18: 572–577
- [56] Voit D, Zhang S, Unterberg-Buchwald C et al. Real-time cardiovascular magnetic resonance at 1.5 T using balanced SSFP and 40 ms resolution. *J Cardiovasc Magn Reson* 2013; 15: 79
- [57] Joseph A, Kowallick JT, Merboldt KD et al. Real-time flow MRI of the aorta at a resolution of 40 msec. *J Magn Reson Imaging* 2014; 40: 206–213
- [58] Tzifa A, Schaeffter T, Razavi R. MR imaging-guided cardiovascular interventions in young children. *Magn Reson Imaging Clin N Am* 2012; 20: 117–128
- [59] Valverde I, Hussain T, Razavi R. Novel imaging techniques for the diagnosis and treatment of congenital heart defects: MR-guided interventions and beyond. *Future Cardiol* 2012; 8: 149–152
- [60] Krueger JJ, Ewert P, Yilmaz S et al. Magnetic resonance imaging-guided balloon angioplasty of coarctation of the aorta: a pilot study. *Circulation* 2006; 113: 1093–1100
- [61] Moore P. MRI-guided congenital cardiac catheterization and intervention: the future? *Catheter Cardiovasc Interv* 2005; 66: 1–8
- [62] Razavi R, Hill DL, Keevil SF et al. Cardiac catheterisation guided by MRI in children and adults with congenital heart disease. *Lancet* 2003; 362: 1877–1882
- [63] Abu Hazeem AA, Dori Y, Whitehead KK et al. X-ray magnetic resonance fusion modality may reduce radiation exposure and contrast dose in diagnostic cardiac catheterization of congenital heart disease. *Catheter Cardiovasc Interv* 2014; 84: 795–800

- [64] Downing TE, Dori Y, Harris MA et al. successful transcatheter device occlusion using magnetic resonance imaging X-ray fusion. *Congenit Heart Dis* 2014; 9: E199–E203
- [65] Krombach GA, Pfeffer JG, Kinzel S et al. MR-guided percutaneous intramyocardial injection with an MR-compatible catheter: feasibility and changes in T1 values after injection of extracellular contrast medium in pigs. *Radiology* 2005; 235: 487–494
- [66] Eitel C, Hindricks G, Grothoff M et al. Catheter ablation guided by real-time MRI. *Curr Cardiol Rep* 2014; 16: 511
- [67] Grothoff M, Piorkowski C, Eitel C et al. MR imaging-guided electrophysiological ablation studies in humans with passive catheter tracking: initial results. *Radiology* 2014; 271: 695–702
- [68] Eitel C, Piorkowski C, Hindricks G et al. Electrophysiology study guided by real-time magnetic resonance imaging. *Eur Heart J* 2012; 33: 1975
- [69] Nordbeck P, Hiller KH, Fidler F et al. Feasibility of contrast-enhanced and nonenhanced MRI for intraprocedural and postprocedural lesion visualization in interventional electrophysiology: animal studies and early delineation of isthmus ablation lesions in patients with typical atrial flutter. *Circ Cardiovasc Imaging* 2011; 4: 282–294
- [70] Piorkowski C, Grothoff M, Gaspar T et al. Cavotricuspid isthmus ablation guided by real-time magnetic resonance imaging. *Circ Arrhythm Electrophysiol* 2013; 6: e7–e10
- [71] Sommer P, Grothoff M, Eitel C et al. Feasibility of real-time magnetic resonance imaging-guided electrophysiology studies in humans. *Europace* 2013; 15: 101–108
- [72] Nazarian S, Bluemke DA, Lardo AC et al. Magnetic resonance assessment of the substrate for inducible ventricular tachycardia in nonischemic cardiomyopathy. *Circulation* 2005; 112: 2821–2825
- [73] Stevens SM, Tung R, Rashid S et al. Device artifact reduction for magnetic resonance imaging of patients with implantable cardioverter-defibrillators and ventricular tachycardia: late gadolinium enhancement correlation with electroanatomic mapping. *Heart Rhythm* 2014; 11: 289–298
- [74] Moche M, Trampel R, Kahn T et al. Navigation concepts for MR image-guided interventions. *J Magn Reson Imaging* 2008; 27: 276–291
- [75] Meeuwis C, Mann RM, Mus RD et al. MRI-guided breast biopsy at 3T using a dedicated large core biopsy set: feasibility and initial results. *Eur J Radiol* 2011; 79: 257–261
- [76] Tilak G, Tuncali K, Song SE et al. 3T MR-guided in-bore transperineal prostate biopsy: A comparison of robotic and manual needle-guidance templates. *J Magn Reson Imaging* 2015; 42: 63–71
- [77] Busse H, Garnov N, Thormer G et al. Flexible add-on solution for MR image-guided interventions in a closed-bore scanner environment. *Magn Reson Med* 2010; 64: 922–928
- [78] Martin AJ, Hall WA, Roark C et al. Minimally invasive precision brain access using prospective stereotaxy and a trajectory guide. *J Magn Reson Imaging* 2008; 27: 737–743
- [79] Busse H, Kahn T, Moche M. Navigation concepts for magnetic resonance imaging-guided musculoskeletal interventions. *Top Magn Reson Imaging* 2011; 22: 179–188
- [80] Rothgang E, Gilson WD, Wacker F et al. Rapid freehand MR-guided percutaneous needle interventions: an image-based approach to improve workflow and feasibility. *J Magn Reson Imaging* 2013; 37: 1202–1212
- [81] Krombach GA, Spetzger U, Rohde V et al. Intraoperative localization of functional regions in the sensorimotor cortex by neuronavigation and cortical mapping. *Comput Aided Surg* 1998; 3: 64–73
- [82] Torcuator RG, Hulou MM, Chavakula V et al. Intraoperative real-time MRI-guided stereotactic biopsy followed by laser thermal ablation for progressive brain metastases after radiosurgery. *J Clin Neurosci* 2016; 24: 68–73
- [83] Roder C, Charyasz-Leks E, Breilkopf M et al. Resting-state functional MRI in an intraoperative MRI setting: proof of feasibility and correlation to clinical outcome of patients. *J Neurosurg* 2016: 1–9
- [84] Sylvester PT, Evans JA, Zipfel GJ et al. Combined high-field intraoperative magnetic resonance imaging and endoscopy increase extent of resection and progression-free survival for pituitary adenomas. *Pituitary* 2015; 18: 72–85